

# Lymphödem – Supramikrochirurgie

VNR: 2760602023321210008

Noëlle Bürgle, Dr. med. Rebecca Kimmel, Dr. med. Thomas Pierson,  
Alina Abu Ghazaleh, Julia Bukowiecki, Prof. Dr. med. Henrik Menke,  
Dr. med. Katrin Seidenstücker, Dr. med. Camillo Theo Müller

## Einleitung

Wenn das dritte Gefäßsystem – das Lymphsystem – unseres Körpers geschädigt ist und dadurch ein Ungleichgewicht der interstitiellen Flüssigkeit entsteht, so spricht man von einem Lymphödem. Das Lymphödem ist eine chronisch progrediente, inflammatorische Erkrankung, welche in ihrer Ätiologie in das primäre und sekundäre Lymphödem eingeteilt wird. Das seltenere, primäre Lymphödem ist genetisch bedingt, während das sekundäre Lymphödem sehr viel häufiger und als Folge von (malignen) Erkrankun-

gen, Therapien, Infektionen oder Verletzungen auftritt. Durch die Verletzung bzw. Zerstörung von Abschnitten des Lymphsystems ist der Abtransport von interstitieller Flüssigkeit eingeschränkt, sodass eine Schwellung (Ödem) meist im Bereich der unteren Extremitäten entsteht. [1–3]

Je nach Stadium der Erkrankung klagen betroffene Patienten über Spannungs- und Schweregefühle und es kommt zu Gewebeeränderungen sowie einer irreversiblen Fibrose des Bindegewebes mit einer asymmetrischen Volumenzunahme des Fettgewebes. Diese Symptomkonstellation

## Fallbeispiel

Eine 48-jährige Patientin hat nach der Therapie eines Mammakarzinoms rechts (ED 11/2017) ein ipsilaterales Lymphödem entwickelt. Sie berichtet, dass es trotz konsequenter konservativer Therapie mit manueller Lymphdrainage (zwei- bis dreimal pro Woche) sowie des Tragens von flachgestrickter Kompressionsware (Tag und Nacht) zu einer stetigen Umfangsvermehrung des rechten Armes kommt. Dies schränkt die Patientin stark im täglichen Leben ein.

### Untersuchung:

Bei Erstvorstellung 2018 zeigt sich am Unterarm eine Umfangsvermehrung im Vergleich zur Gegenseite um plus 7 cm und am Oberarm um plus 4 cm. Dies ist einerseits der Anstauung von Lymphflüssigkeit und andererseits der massiven Fettzellhypertrophie zuschulden (Tab. 1).

### Behandlung:

Für die operative Lymphabflussrekonstruktion entschieden wir uns bei der Pa-

tientin für eine Lymphknotenrekonstruktion (Vascularized Lymph Node Transfer, VLNT) in die rechte Axilla in Kombination mit einer Fibrolippektomie des gesamten rechten Armes. Für den VLNT wählten wir als Lymphknotenentnahmestelle den SCIP (Superficial Circumflex Iliac Artery Perforator Flap) Lappen aus der linken Leiste. Im Rahmen der Fibrolippektomie wurden 900 cm<sup>3</sup> reines Fett zur Angleichung zur Gegenseite aspiriert. Die Operation erfolgte 11/2018.

### Resultat:

Vier Jahre postoperativ zeigt sich bei der Patientin eine konstante Umfangsreduktion. Im Bereich des Unterarmes und des Oberarmes misst sich eine Umfangsvermehrung von lediglich plus 0,5 cm im Vergleich zur Gegenseite und der operierte Oberarm misst 0,5 cm weniger als die gesunde Gegenseite. Im Durchschnitt ergibt sich daraus eine Reduktionsrate von 103 %. Die Patientin muss nur noch gelegentlich zur Lymphdrainage und trägt den Kompressionsstrumpf nur tagsüber bei Belastung (Abb. 1, Tab. 2).

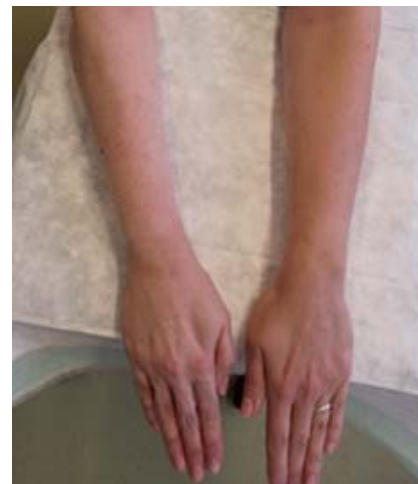

Foto: Rechte bei den Autoren

Abb. 1: Vier Jahre postoperativ.

tionen sind mit einem hohen Leidensdruck und einer zunehmenden Einschränkung der Patienten im Alltag verbunden. Nach Ausschöpfung konservativer Therapiemöglichkeiten für mindestens sechs Monate bleibt den Betroffenen oft nur noch die operative Therapie des Lymphödems, welche sich in geeigneten Fällen individuell passender Voraussetzungen zunehmend etabliert. Diese bietet – einhergehend mit der konservativen Therapie – vielversprechende Aussichten hinsichtlich des Ziels der Symptomlinderung und Prophylaxe einer Progression.

## Diagnostik

Um ein Lymphödem zu diagnostizieren, erweist sich eine strukturierte und ausführliche Basisdiagnostik als maßgebend. Anhand einer gezielten Ödemanamnese und einer eingehenden körperlichen Untersuchung ist es möglich, die Ätiologie, die Stadieneinteilung und den Leidensdruck der Patienten zu bestimmen. Als Orientierung dient die Checkliste der Lymphödemeleitlinie – entscheidend bei der Anamnese ist das gezielte Erfragen des zeitlichen Verlaufs der Erkrankung, vorangegangener Tumoroperationen und Infektionen. [2]

Anschließend folgt die körperliche Untersuchung, beginnend mit der Inspektion: Am entkleideten Patienten wird das klinische Erscheinungsbild, die Symmetrie und Lokalisation der Schwellung sowie der Hautbefund im Stehen und im Liegen beurteilt. Gefolgt von der Palpation werden die betroffenen Areale im Seitenvergleich

nun nach Konsistenz und Dellbarkeit der Schwellungen begutachtet – je nach Erkrankungsstadium zeigt sich das Gewebe von weich (eindrückbar) bis fibrotisch hart induriert (nicht mehr eindrückbar). Ist das Ödem eindrückbar und es verbleibt eine Delle in der Haut, spricht man von einem „pitting“ Ödem. Wesentlich ist auch die klinische Untersuchung umliegender Lymphknoten auf Druckdolenz und Verschieblichkeit.

Das sogenannte Stemmer-Zeichen ist ein weiteres klinisches Zeichen: Es gilt als positiv, wenn das Anheben der Haut an der zweiten Zehe nicht möglich ist.

Zur sicheren Diagnosestellung eines Lymphödems gilt es, multifaktorielle Ödeme zu differenzieren. Auch die Planung prognostisch relevanter Therapieansätze erfordert eine weiterführende, bildgebende Diagnostik.

Zur direkten Operationsplanung hat sich die Magnetresonanztomografie der Lymphgefäße (MR-Lymphografie) sowie die Fluoreszenzlymphografie etabliert. Durch in der Peripherie injizierte Kontrastmittel ist es möglich – auch im Rahmen der präoperativen Planung – oberflächliche und tiefe Lymphbahnen sowie Lymphabflussbehinderungen darzustellen.

Bei der Fluoreszenzlymphangiografie wird Indocyaningrün injiziert und die Lymphbahnen stellen sich in Echtzeit, mittels Infrarotlampe dar. Allerdings hat dieses Ver-




Abb. 3: Beispielhafte Darstellung der Venen (blau) und Lymphgefäße (grün) der rechten Extremität sowie einer lymphovenösen Anastomose im Zuge der supermikrochirurgischen Versorgung.

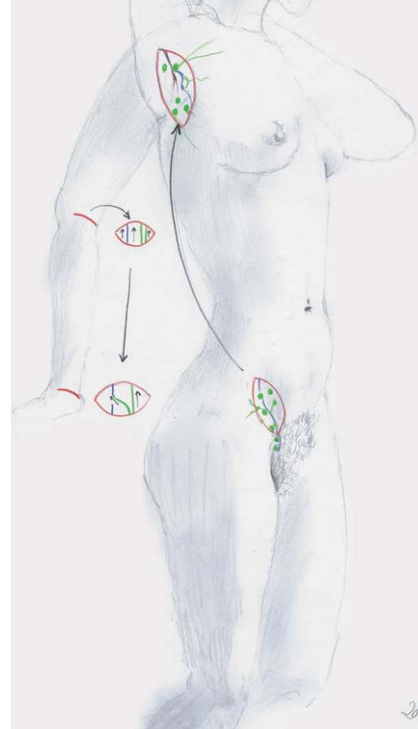


Abb. 4: Schematische Darstellung einer lymphovenösen Anastomose im Bereich des distalen Unterarms bzw. Handgelenks und eines Lymphknotentransfers von der Leiste in die Axilla. (Grüne Gefäße: Lymphgefäße; blaue Gefäße: Venen; grüne Punkte: Lymphknoten).

Zeichnungen: Elisabeth R. B. Müller-Ackermann

fahren seine Grenzen in der Eindringtiefe (bis zu 1 cm) und ist somit meist auf den Unterschenkel und Unterarm beschränkt, da die Lymphbahnen z. B. am Oberschenkel tiefer verlaufen. [6]

Als ergänzendes Verfahren zur präoperativen Planung bietet sich die MR-Lymphographie an. Diese stellt die Anatomie der Lymphgefäße und pathologische Veränderungen mit einer hohen diagnostischen Genauigkeit (> 90 %) anhand von Gadolinium-haltigem Kontrastmittel dar und kann somit über eine 3D-Rekonstruktion genau die Lokalisation der Lymphbahnen darstellen, die eine günstige Lage zu einer anastomosierbaren Vene haben. Mit einem Koordinatensystem ist somit eine exakte

Operationsplanung möglich. Zudem können hier auch Lymphbahnen lokalisiert werden, die tiefer als 1 cm liegen und man kann Lymphbahnen differenzieren, die ggf. noch durchgängig sind und nicht mittels LVA umgeleitet werden sollten. [2]

Daneben ist es mit MRT, ggf. CT und Sonografie möglich, umliegende Strukturen samt Lymphknoten, lymphatische Malformationen und Weichteilveränderungen zu beurteilen. [7] Eine präoperative genaue Analyse der zugrunde liegenden Pathogenese (prim. vs. sek. Lymphödem) und die Funktionsanalyse der vorliegenden Lymphstrukturen (Lymphbahnen und Lymphknoten) sollten genau mit in die Operationsplanung mit eingehen. (Abb. 2a–c).

#### Abb. 2a: Stadieneinteilung

<b>Stadium 0:</b>	Übergangsphase, Schwellung ist noch nicht sichtbar
<b>Stadium 1:</b>	Weiche, teigige Schwellung (v.a. abends)
<b>Stadium 2:</b>	Harte Schwellung mit Bindegewebsvermehrung (Fibrose)
<b>Stadium 3:</b>	Elephantiasis

#### Abb. 2b: Spezifische Erkennungsmerkmale

- Kastenzehen (durch Druck, viereckige Verformung)
- Stemmer Zeichen (positiv bei fehlender Abhebbarkeit der Haut)
- Elephantiasis

#### Abb. 2c: Risikofaktoren

##### Primäres Lymphödem 1–2 %

- o Fehlbildung des Lymphsystems
  - Kongenitales Lymphödem
  - Lymphödema praecox (bis 35. LJ)
  - Lymphödema tardum (ab 35. LJ)

- o Verminderung der Lymphgefäßzahl oder Verschmälerung

##### Sekundäres Lymphödem 98–99 %

- o Verletzungen, Narben, Traumata
- o Operationen, Bestrahlungen bei onkologischen Eingriffen
- o Tumore der Lymphknoten, z.B. Morbus Hodgkin oder Leukämien
- o Entzündliche Erkrankungen der Lymphbahnen
- o Entzündungen (Parasiten, Bakterien, Pilzen oder Viren)

## Konservative Therapie

Das Lymphödem ist eine chronische, progrediente Erkrankung. Daher ist es unerlässlich, ein konsequentes Therapiekonzept bestehend aus Primärprävention, konservativer und operativer Behandlung individuell für jeden Patienten zu erstellen. Mithilfe dieses multimodalen Therapiekonzepts ist es möglich, eine Verbesserung bzw. Stabilisierung des Befundes zu erzielen, Komplikationen zu vermeiden und den betroffenen Patienten somit mehr Lebensqualität zu verschaffen.

Das Fundament stellt die komplexe physikalische Entstauungstherapie (KPE) dar. Diese erweist sich in ihrer Gesamtheit bereits zur Prävention eines Lymphödems bis hin zur Begleitung und Nachsorge der operativen Therapie als obligat. [2]

Zu den fünf Säulen der KPE gehören die Hautpflege, die manuelle Lymphdrainage,

die Kompressionstherapie, die entstauungsfördernde Bewegungstherapie und die psychosoziale Selbsttherapie. Mithilfe dieses Therapiekonzepts ist es möglich, den Lymphabfluss zu verbessern, fibrotische Veränderungen aufzulösen und die Lymphangiogenese zu aktivieren. Gegliedert wird die KPE in zwei Phasen: In der ersten Phase gilt es, die Maßnahmen täglich anzuwenden, um das interstitielle Ungleichgewicht von Flüssigkeiten zu normalisieren. Ziel der zweiten Phase ist es, den Therapieerfolg zu erhalten.

Da der Erfolg der Therapie mit der Compliance und Disziplin des betroffenen Patienten einhergeht, gilt es, den Befund regelmäßig zu reevaluieren, um die Intensität der KPE anzupassen und Komplikationen und Kontraindikationen frühzeitig zu erkennen. Zu den absoluten Kontraindikationen zählen beispielsweise eine dekompensierte Herzinsuffizienz, eine tiefe

Beinvenenthrombose (TVBT), eine fortgeschrittene periphere arterielle Verschlusskrankheit (pAVK), oder ein akutes Erysipel. [5]

Sind nach sechsmonatiger konsequenter konservativer Therapie keine Therapieerfolge sichtbar und keine Symptomverbesserung erreicht worden, so sollte man eine operative Behandlung in Betracht ziehen und den Kontakt zu spezialisierten Zentren für Lymphchirurgie suchen. [8]

## Chirurgische Therapie

Prinzipiell unterscheidet man zwischen den rekonstruktiven Verfahren und den ablativen (gewebereduzierenden) Verfahren. Bei den rekonstruktiven Verfahren wird angestrebt, die angestaute Lymphflüssigkeit um- bzw. abzuleiten durch Umleiten ins venöse System. [9] Durch die Entwicklung der Mikrochirurgie hin zur Supermikrochirurgie und durch die Verfügbarkeit von besserer Bildgebung, feineren Instrumente und Nahtmaterial (11–0) ist es heutzutage möglich, Lymphbahnen mit einem Durchmesser von bis zu 0,3 mm an Venen zu anastomosieren in End-zu-End- oder Seit-zu-End-Technik. [10] Dieses Operationsverfahren heißt LVA (lymphovenöse Anastomose) [11] und ist minimalinvasiv, da man über sehr kleine Hautschnitte (ca. 2 cm) im Subkutangewebe, ICG- oder MR-navigiert, die Lymphbahnen aufsucht und diese mit einer Vene in supermikrochirurgischer Technik anastomosiert. Somit hat die Lymphe die Möglichkeit, schon distal (z. B. am Unterschenkel) ins venöse System zu fließen. Das Verfahren ist im Stadium II geeignet, wenn noch funktionsfähige Lymphbahnen vorhanden sind und die Fibrose noch nicht zu weit fortgeschritten ist. [12]

Das zweite rekonstruktive Verfahren ist der Vaskuläre Lymphknotentransfer (VLNT – vasculare lymph node transfer). [13, 14] Hier werden Lymphknoten inkludiert in einen Gewebblock als freier Gewebettransfer an die betroffene Extremität gebracht und dort vaskulär, mikrochirurgisch angeschlossen. Es gibt verschiedene Areale zur Hebung solcher Lappenplastiken. Häufig werden Lymphknoten in der Leiste gehoben, um sie z. B. in die Achsel-

**Tab. 1: Umfang betroffener und gesunder Körperregionen präoperativ (in cm)**

	präoperativ		
	Betroffen/re.	Gesund/li.	Differenz
prox. Oberarm	19	19	0
mitte Oberarm	17	16	1
Ellenbeuge	25	21	4
prox. Unterarm	32	25,5	6,5
Handgelenk	33	29	4
Hohlhand	34,5	33	1,5

**Tab. 2: Umfang betroffener und gesunder Körperregionen vier Jahre postoperativ (in cm)**

	4 Jahre postoperativ		
	Betroffen/re.	Gesund/li.	Differenz
prox. Oberarm	19,5	19,5	0
mitte Oberarm	16	15,5	0,5
Ellenbeuge	19	19	0
prox. Unterarm	25	25	0
Handgelenk	26	26,5	-0,5
Hohlhand	29,5	30	-0,5

## Multiple-Choice-Fragen

Die Multiple-Choice-Fragen zu dem Artikel „CME Lymphödem – Supramikrochirurgie“ von Noëlle Bürgle, Dr. med. Camillo Theo Müller et al. finden Sie hier abgedruckt und im Portal (<https://portal.laekh.de>) sowie auf den Online-Seiten des Hessischen Ärzteblattes ([www.laekh.de](http://www.laekh.de)). Die Teilnahme zur Erlangung von Fortbildungspunkten ist ausschließlich online über das Portal vom 25. November 2023

bis 24. Mai 2024 möglich. Die Fortbildung ist mit zwei Punkten zertifiziert. Mit Absenden des Fragebogens bestätigen Sie, dass Sie dieses CME-Modul nicht bereits an anderer Stelle absolviert haben. Dieser Artikel hat ein Peer-Review-Verfahren durchlaufen. Nach Angaben der Autoren sind die Inhalte des Artikels produkt- und/oder dienstleistungsneutral, es bestehen keine Interessenkonflikte. (red)

höhle zu transferieren beim sekundären Armlymphödem nach Brustkrebs.

Wichtig ist, dass man kein Lymphödem am Hebeort verursacht. Es sollte, am Beispiel der Leistenlymphknoten, immer eine Markierung bzw. Anfärbung der Lymphbahnen und Lymphknoten des Beines erfolgen, um diese nicht zu verletzen (Reverse Mapping – umgekehrte Wächterlymphknotenmethode).

Für die untere Extremität ist es möglich, die Lymphknoten aus dem Bauchraum zu heben (gastroepiopleische LK oder mesenteriale LK). Diese Geweblöcke werden in Kooperation mit einem Viszeralchirurgen laparoskopisch oder über eine Minilaparotomie gehoben, wenn keine abdominalen Voroperationen bestehen. Vor allem beim primären Lymphödem der unteren Extremität ist dieses Verfahren geeignet, um lymphatisches Gewebe an die betroffene Extremität zu bringen. Das Risiko der Hebedefektmorbidität ist somit gering. Nach der Durchführung eines lymphrekonstruktiven Verfahrens ist es wichtig, die konservative Therapie anfangs strikt fortzuführen. In Abhängigkeit vom klinischen Bild postoperativ kann die konservative Therapie im Verlauf gegebenenfalls reduziert werden.

Bei fortgeschrittenem Lymphödem im Stadium III, der sogenannten Elephantiasis, welche geprägt ist durch eine starke fibrosierte Umfangszunahme der betroffenen Extremität, ist ein lymphrekonstruktives Verfahren nicht mehr indiziert. Diesen Patienten kann mit einem ablativen (Gewebereduzierenden) Eingriff geholfen werden.

Bei der Methode der Gewebeablation nach Brorson [15, 16] wird mithilfe der vibrationsassistierten Liposuktion die be-

troffene Extremität abgesaugt. Dabei werden die Lymphödem-bedingte Fettzellhypertrophie und Fibrose reduziert. Zur Schonung der noch verbliebenen Lymphbahnen wird die Extremität streng longitudinal abgesaugt. Nach einem rein ablativen Operationsverfahren muss die vorhandene, flachgestrickte Kompressionsware dauerhaft, sprich lebenslang 24 Stunden, somit auch nachts, getragen werden und alle sechs Monate muss neue Kompressionsware verordnet werden, damit es nicht zu einem Rezidiv kommt. In bestimmten Fällen ist eine Kombination aus einem lymphrekonstruktiven und ablativen Verfahren möglich.

Das ablativ Verfahren der Saugung bei fortgeschrittenem Stadium bei Lymphödem geht nur bei Patienten mit einem fettreichen Stadium, was vorher durch Ultraschall oder MR untersucht werden sollte. Ein komplett fibrosiertes Unterhautgewebe lässt sich so gut wie nicht mehr absaugen.

Die Wahl des Operationsverfahrens ist abhängig von dem klinischen Befund, den Ergebnissen der präoperativen Diagnostik und Bildgebung und von den beklagten Beschwerden des Patienten.

### Schlussfolgerung

Das Lymphödem tritt häufig als Folge anderer Grunderkrankungen auf und wird in deren Schatten vernachlässigt, wenn gleich der Leidensdruck und die Einschränkungen der Patienten im Alltag enorm sind. Wesentlich ist die spezifische Diagnostik, um Differenzialdiagnosen abzugrenzen. Je nach individuellem Befund gilt es, das multimodale Therapiekonzept,

bestehend aus komplexer physikalischer Entstauungstherapie und ggf. operativer Versorgung einzuleiten und lebenslang durchzuführen.

Unter Einhaltung dieser Therapien ist es möglich, schon die Entstehung eines symptomatischen Lymphödems zu verhindern (besonders im Rahmen onkologischer Behandlungen), eine Stadienverbesserung zu erzielen und den Progress der Erkrankung aufzuhalten.

Die Intention dieses Übersichtsartikels dient dazu, Kollegen aus allen Fachdisziplinen zu ermutigen, betroffene Patienten nach Einleitung einer konservativen Therapie in einer Klinik mit Erfahrung in der lymphatischen (Mikro-)Chirurgie vorzustellen.

Noëlle Bürgle<sup>1</sup>

Dr. med. Rebecca Kimme<sup>1</sup>

Dr. med. Thomas Pierson<sup>1, 2</sup>

Alina Abu Ghazaleh<sup>3</sup>

Julia Bukowiecki<sup>3</sup>

Prof. Dr. med. Henrik Menke<sup>1, 4</sup>

Dr. med. Katrin Seidenstücker<sup>3, 5\*</sup>

Dr. med. Camillo Theo Müller<sup>1, 4\*</sup>

<sup>1</sup> Plastische Chirurgie, Chirurgie III, Sana Klinikum Offenbach, Universität Frankfurt am Main

<sup>2</sup> G & P Ästhetik, Röntgenstr. 9, 60388 Frankfurt am Main

<sup>3</sup> Plastische Chirurgie, Chirurgie II, Sana Klinikum Düsseldorf-Benrath

<sup>4</sup> Brustzentrum, Sana Klinikum Offenbach, Goethe-Universität Frankfurt

<sup>5</sup> Brustzentrum, Klinik für Gynäkologie, Universitätsklinik Düsseldorf UKD

\* Equal contribution of both authors

Korrespondenzadresse:

Dr. med. Camillo Theo Müller  
Chirurgie III, Sana Klinikum Offenbach  
E-Mail: [CamilloTheo.Mueller@Sana.de](mailto:CamilloTheo.Mueller@Sana.de)

Die Literaturangaben finden sich auf der Website [www.laekh.de](http://www.laekh.de) unter der aktuellen Ausgabe des Hessischen Ärzteblattes.

# Multiple-Choice-Fragen: Lymphödem – Supramikrochirurgie

VNR: 2760602023321210008

*(eine Antwort ist richtig)*

## 1. Welche Aussage bzgl. des Lymphödems (LÖ) ist richtig?

- 1) Das LÖ ist eine akut auftretende Erkrankung.
- 2) Schmerzen sind ein typisches Symptom für das LÖ.
- 3) Das primäre LÖ ist eine sehr häufige Erkrankung.
- 4) Das sekundäre LÖ kann durch maligne Tumoren hervorgerufen werden.

## 2. Welche Aussage bzgl. des Lymphödems (LÖ) ist falsch?

- 1) Beim LÖ wird zwischen primärem und sekundären unterschieden.
- 2) Das sekundäre LÖ kann durch Infektionen, Tumoren oder Traumen verursacht werden.
- 3) Meist entsteht das LÖ am Körperstamm.
- 4) Das LÖ ist eine chronische Erkrankung.

## 3. Welche Aussage zum Lymphödem (LÖ) ist richtig?

- 1) Patienten mit Lymphödem klagen meist über starke Schmerzen.
- 2) Eine Gewebeveränderung bis zur Fibrose ist beim LÖ typischerweise reversibel.
- 3) Patienten mit LÖ klagen meist über Spannungs- und Schweregefühl der betroffenen Extremitäten.
- 4) Die operative Therapie steht an erster Stelle bei der Behandlung des LÖ.

## 4. Welche Aussage bzgl. des klinischen Bildes der Lymphödems ist falsch?

- 1) Das sekundäre LÖ manifestiert sich häufig an einer Extremität.
- 2) Auf eine strukturierte Basisdiagnostik kann beim LÖ in der Regel verzichtet werden.
- 3) Das primäre LÖ ist genetisch bedingt.
- 4) Das sekundäre LÖ ist häufiger als das primäre LÖ.

## 5. Welche Aussage bzgl. der Diagnostik ist falsch?

- 1) Die Basisdiagnostik ist immer bei Verdacht auf ein LÖ erforderlich.
- 2) Bei Verdacht auf LÖ sollte eine gezielte Ödemanamnese zur Anwendung kommen.
- 3) Der zeitliche Verlauf hat bei der Anamnese des LÖ keine Bedeutung.
- 4) Das gezielte Fragen nach vorangegangener Tumoroperation ist Bestandteil der Anamnese.

## 6. Welche Aussage bzgl. der Klinik und der Untersuchung des Lymphödems (LÖ) ist richtig?

- 1) Die Untersuchung des LÖ erfolgt in der Regel im Liegen.
- 2) Die Haut des LÖ ist typischer Weise schon zu Beginn der Erkrankung hart und fibrotisch verändert.
- 3) Die Untersuchung der Lymphknoten ist bei Verdacht auf LÖ ohne Bedeutung.
- 4) Je nach Erkrankungsstadium ist die Haut weich (eindrückbar) bis hart, induriert (nicht mehr eindrückbar).

## 7. Welche Aussage bzgl. des Lymphödems ist richtig?

- 1) Das sogenannte Stemmer-Zeichen ist positiv, wenn das Anheben der Haut der zweiten Zehe nicht möglich ist.
- 2) Das sogenannte Stemmer-Zeichen ist positiv, wenn das Anheben der Haut der zweiten Zehe möglich ist.
- 3) Das sogenannte pitting ist typisch für die indurierte fibrotisch veränderte Haut.
- 4) Bei klinisch sicherer Diagnose eines LÖ kann auch bei geplanter Operation auf weitere Diagnostik verzichtet werden.

## 8. Welche Aussage bzgl. der konservativen Therapie des Lymphödems (LÖ) ist falsch?

- 1) Die Hautpflege ist Bestandteil der konservativen Therapie des LÖ.

- 2) Die manuelle Lymphdrainage ist ein wesentlicher Teil der konservativen Therapie des LÖ.
- 3) Die Kompressionstherapie ist ein erforderlicher Teil der konservativen Therapie des LÖ.
- 4) Kontraindikationen bei der konservativen Therapie des LÖ sind nicht bekannt.
- 5) Compliance und Disziplin der Patienten sind ein wesentlicher Teil einer erfolgreichen konservativen Therapie des LÖ.

## 9. Welche Aussage zur operativen Therapie des Lymphödems (LÖ) ist falsch?

- 1) Man unterscheidet zwischen rekonstruktiven und ablativen Operationsverfahren.
- 2) Bei den rekonstruktiven Operationsverfahren soll der Lymphfluss ins Venensystem ab- bzw. umgeleitet werden.
- 3) Durch supermikrochirurgische Techniken können Lymphbahnen mit einem Durchmesser von 0,3 mm Durchmesser an Venen anastomosiert werden.
- 4) Vor jeder Operation steht eine Gewebereduktion durch eine ausgiebige Liposuktion.

## 10. Welche Aussage zur operativen Therapie des Lymphödems (LÖ) ist richtig?

- 1) Lymphovenöse Anastomosen sind auch bei fortgeschrittener Fibrose die Methode der Wahl.
- 2) Beim Lymphknotentransfer werden diese ohne mikrochirurgische Anastomosierung ins Empfängergebiet verlegt.
- 3) Vaskuläre Lymphknotentransfers (VLNT) aus dem Bauchraum werden typischerweise vom plastischen Chirurgen entnommen.
- 4) Beim Vaskulären Lymphknotentransfer (VLNT) aus der Leiste kann es zur Hebestellenmorbidity im Sinne eines Lymphödems des eigentlich gesunden Beines kommen.